

УДК: 611/612

Лечение вирусного гепатита С. Гистологические изменения печени при вирусном гепатите С и циррозе печени

1. Горбунов Александр Андреевич.

Студент 2 курса 1 медицинского факультета. Медицинская академия имени С.И. Георгиевского ФГАОУ ВО КФУ им. В.И. Вернадского. Россия, г. Симферополь.

2. Купша Елена Ивановна

Доцент, кандидат медицинских наук. Медицинская академия имени С.И. Георгиевского ФГАОУ ВО КФУ им. В.И. Вернадского. Россия, г. Симферополь.

Гепатит С – антропонозное парентеральное вирусное заболевание, исходом которого является фиброзное изменение печени – цирроз. Число пациентов с гепатитом С неумолимо росло до тех пор, пока не было найдено лечение против данного вируса. Помимо этого, высокое число первично зарегистрированных пациентов растет из-за того, что люди не знают способы заражения, симптомы гепатита С, а если даже и находят сходные проявления, то не идут к врачу, ссылаясь на временные нарушения. Гепатит С является только парентеральным заболеванием, передающееся при контакте с кровью. Вирус распространяется в печени, вызывая тяжелые изменения печени, приводя к её увеличению. Симптоматика гепатита С на ранних этапах основывается исключительно на нарушении функций печени. Поздние стадии сопровождаются нарушениями во всем организме. Тяжелым осложнением гепатита С является цирроз печени – полное замещение паренхимы печени соединительной тканью. В данной работе рассмотрены гистологические и анатомические нарушения при гепатите С, а так же схемы препаратов, которые используются в качестве лечения «ласкового убийцы» и реализуются на территории Российской Федерации и Соединенных Штатах Америки.

Ключевые слова: гепатит С, цирроз печени, лечение гепатита С.

The treatment of viral hepatitis C. Histological changes of the liver in viral hepatitis C and liver cirrhosis

1. Gorbunov Alexandr Andreevich

Second year student of the 1st medical faculty. Medical Academy named after SI Georgievsky FGAOU VO KFU them V.I. Vernadsky. Russia, Simferopol

2. Kupsha Elena Ivanovna

Associate Professor, Candidate of Medical Sciences. Medical Academy named after SI Georgievsky FGAOU VO KFU them V.I. Vernadsky. Russia, Simferopol

Hepatitis C is an anthroposis parenteral viral disease, the outcome of which is a fibrous change in the liver - cirrhosis. The number of patients with Hepatitis C rose inexorably until treatment was found against the virus. In addition, the high number of initially registered patients is increasing due to the fact that people do not know the means of infection, the symptoms of hepatitis C, and even if they find similar manifestations, they do not go to the doctor, referring to temporary violations. Hepatitis C is only a parenteral disease transmitted by contact with blood. The virus spreads in the liver, causing severe liver changes, leading to its increase. Symptoms of hepatitis C in the early stages are based solely on impaired liver function. Later stages are accompanied by disorders throughout the body. A serious complication of hepatitis C is liver cirrhosis - complete replacement of the liver parenchyma with connective tissue. This paper discusses the histological and anatomical disorders in hepatitis C, as well as drug regimens that are used as a treatment for “affectionate killer” and are implemented in the territory of the Russian Federation and the United States of America.

Key words: hepatitis C, liver cirrhosis, treatment of hepatitis C.

На сегодняшний день, на территории Российской Федерации становится явным тенденция к появлению пациентов с вирусным гепатитом С. Согласно статистике за 5 лет, в 2013 году

первично было зарегистрировано 2,1 тысяч человек, в 2014 году – 2,2 тысяч человек населения, в 2015 году – 2,1 тысяч человек, в 2016 году – 1,8 тысяч человек, в 2017 году – 1,8 тысяч. Как можно наблюдать, начиная с 2014 года начинается тенденция к снижению (2,2 тысяч за 2014, против 1,8 тысяч за 2017 года)[1]. Это связано с тем, что, начиная с 2016 года, начинает внедряться экспериментальная противовирусная терапия против гепатита С.

Гепатит С – это вирусное, парентеральное, антропонозное заболевание, поражающее печень, и приводящее к необратимым изменениям печени – цирроз.

Одним из главных осложнений в развитии вирусного гепатита С, или как его еще называют «Ласковый убийца», является цирроз печени[4].

Основной социальной проблемой в распространенности гепатита С является неосведомленность населения о способах передачи болезни, её симптомах, особенно первых проявлениях, осложнениях и самое главное способах лечения. С 2014 года на территории Российской Федерации начали внедрять новое лечение против гепатита С, направленное не на ликвидацию симптомов, а на причину болезни – вирус.

Вирус гепатита С может попасть в организм через кровь, так как на воздухе вирус оказывается не активным. На организменном уровне, гепатит С, попадая в кровь, начинает распространяться в печени, попадая через веточки брюшной аорты: правую и левые печеночные артерии. Возбудитель вируса может находиться в печени десятки лет, не вызывая никаких симптомов.

При появлении первых симптомов гепатита С площадь поражения печени может достигать свыше 50%. Частыми проявлениями являются тяжесть в правом подреберье, привкус желчи во рту, желтушность кожных покровов, склер, множественные эскориации из-за отложения желчных кислот в коже, нарушения стула.

Гистологически, все проявления болезни делятся на 3 типа: альтеративные, эксудативные и пролиферативные изменения. Исходя из исследований, было заключено, что первоначальными изменениями являются эксудативные[4]. На гистологическом уровне диагноз гепатит С можно заподозрить при наличии хотя бы одного из следующих признаков:

- Тельца Консильмана – ацидофильные образования, представляющие собой гепатоциты на стадии апоптоза, с пикнотическим ядром. Сам процесс апоптоза запускается гепатоцитами с целью самозащиты, предотвращая дальнейшее развитие вируса, так как вирус жить вне клетки не может[6].

- Отсутствие полиморфноядерных лейкоцитов, но преобладание Т-лимфоцитов.

- Нарушение пролиферации клеток Купфера, что снижает фагоцитарную активность макрофагов печени[7].

- Нарушается упорядоченное строение балок. В свою очередь при регенерации клеточных балок новые элементы могут связывать несколько клеток на разных уровнях. Нарушается цитоархитектоника печени (рис.2)[4].

- Происходит постепенное увеличение печени, за счет расширения междольковых вен и артерий, задержки выведения жидкости и развитие баллонной дистрофии печени.

- Неправильное сращение балок, апоптическое состояние гепатоцитов и увеличение междольковых артерий и вен приводит к задержке выведения желчи[6].

- При поздних стадиях гепатоциты начинают терять ядро, цитоплазма может содержать зерна, заполненные каплями желчных пигментов или жира. Возникает жировая дистрофия, характерная для людей с лишним весом[4].

По своему интересен механизм образования телец Консильмана, или гепатоцитов при апоптозе(рис.1). Как уже упоминалось, по одной из теорий, гепатоциты сами запускают процесс апоптоза, с целью предотвратить репликацию вируса, но, в свою очередь, вирус старается подавить данный процесс. В подтверждение данной теории было определено то, что некоторые кодируемые вирусом Гепатита С белки обладают антиапоптозной активностью, подавляющий действие белка p53 – полипептид – активатор апоптоза гепатоцитов[10].

Однако по другой версии, разрушение клетки вызывается действием NK – и Т- лимфоцитами на антигены, локализующиеся на мембране пораженных гепатоцитов. Вторая теория апоптоза является наиболее распространенной. Первый путь, по которому Т-лимфоциты - киллеры вызывают апоптоз, это их непосредственная активность на вирусы. В таких случаях они выделяют перфорин, растворяя стенку гепатоцита, и запускают гранзимы, которые запускают цитолитическую роль лизосом, что приводит к растворению органелл и гибели клетки[9].

Второй путь Т-лимфоцитарного апоптоза направлен на повышенную экспрессию Fas-R (CD 95) на мембране гепатоцитов, что приводит к активации адапторного полипептида FADD, который в свою очередь активирует каспазу 8, активирующая апоптоз гепатоцитов[10].

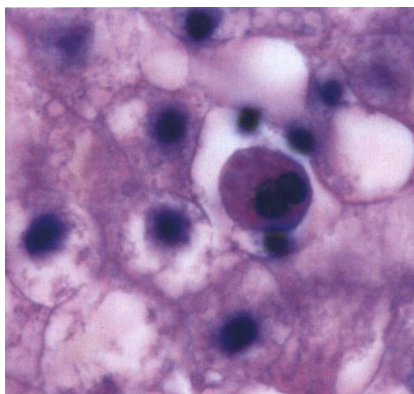


Рисунок 1. Тельца Консильмана

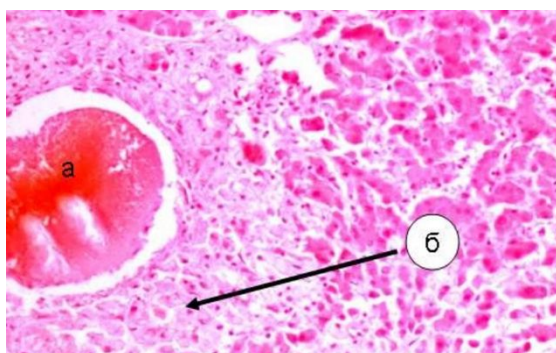


Рисунок 2. Участки соединительной ткани

Дальнейшее течение вирусного гепатита С зависит от ряда факторов, которые можно разделить на две группы: социальные и гистологические. К социальным факторам можно отнести следующее:

- Наличие вредных привычек: курение, алкоголизм, наркотики. При наличии таких факторов скорость распространения гепатита С и перерождение печени в цирроз происходит значительно быстрее.

- Стрессовые факторы. Активация симпатической нервной системы приводит к повышенной работе гепатоцитов, что приводит к их выработке и гибели.

- Профессия. Работа на вредных производствах, такие как, шахты, цементные заводы, сталелитейные производства, химические и фармацевтические фабрики своими выбросами могут усугубить течение болезни.

- Не соблюдение личной гигиены. Токсины, попадающие в организм через желудочно – кишечный тракт, попадают в печень через систему воротной вены и проявляют токсическое действие на печень, усугубляя болезнь.

- Питание. Соблюдение диеты (рекомендуется лечебный стол №5) щадит печень от вредных факторов: холестерин, канцерогенные факторы, различные минералы и тяжелые металлы.

На гистологическом уровне важными моментами для регенерации является наличие четырех типов клеток:

- Овальные клетки. Считаются производными клеток костного мозга. Увеличение данных клеток является характерным для гепатита С. Овальные клетки могут дифференцироваться как в гепатоциты, так и холангиоциты, что является основой для восстановления цитоархитектоники печени[6].

- Эпителиальные клетки (канал Геринга). Популяция данных клеток способна дифференцироваться в гепатоциты, холангиоциты и эндотелиоциты сосудов. Данные клетки могут полностью вернуть цитоархитектонику печени[3].

- Мезинхимоподобные клетки. Обладают высокой пролиферативной активностью. Образуют островки регенерации, направленные на выполнение функции[6].

- Малые гепатоциты. Клетки меньших размеров, чем зрелые гепатоциты. При больших поражениях печени могут размножаться и вырастать до зрелых размеров[3].

Пролиферация зрелых гепатоцитов играет одну из первых ролей в регенерации печени. Количество бинуклеарных гепатоцитов демонстрируют регенераторные потенции клеток печени. После деления, гепатоцит может либо снова иметь два ядра, либо один. Только клетки с двумя ядрами могут снова делиться. Количество бинуклеарных клеток зависит от степени

развитости процесса при гепатите С, так же социальных факторах, которые были указаны выше[9].

На макро уровне цирроз печени представляет собой увеличение печени, особенно правой доли (известны случаи определения нижней границы печени в области гребня подвздошной кости), дряхлость левой доли, повышенная желтушность органа, множественные фиброзные изменения органа. На организменном уровне наблюдаются нарушения липидного, углеводного, белкового обменов, снижение уровня форменных элементов крови, белков плазмы. Объективными признаками являются желтушность кожных покровов, множественные эскориации на коже, малиновый язык, асцит; на поздних стадиях наблюдаются «карамельный», или «фиалковый» запах изо рта, гепатоспленомегалия, гепаторенальная недостаточность, появление «головы медузы» на передней брюшной стенке, печеночный делирий, портальная гипертензия, множественные геморагии.

На гистологическом уровне можно наблюдать следующие изменения:

1. Появление портальной гипертензии из-за разрастания соединительной ткани, изменения архитектоники печени. Наличие лимфо – эозинофильного инфильтратов, располагающиеся в толще паренхимы[10].

2. На поверхности и на разрезе наличие множественных узлов – очаги регенерации гепатоцитов. Такие разрастания приводят к объединению гепатоцитов в неправильные балки, что приводит к повышенному нарушению оттока желчи, и как следствие – застой вывода печеночной порции желчи[11].

3. Снижение макрофагальной активности клеток Купфера, нарушение коллагенового равновесия печени в сторону коллагенизации.

4. Множественные фиброзные изменения – наличие некротизированных гепатоцитов, замещенные соединительной тканью(рис.3)[4].

5. Образование соединительнотканых прослоек между дольками и по ходу выведения желчи, что приводит к закупорке вывода желчи. Гидропическая дистрофия печени[6].

6. Повышенная активность клеток Ито, что приводит к фиброзу печени(рис.4)[11].

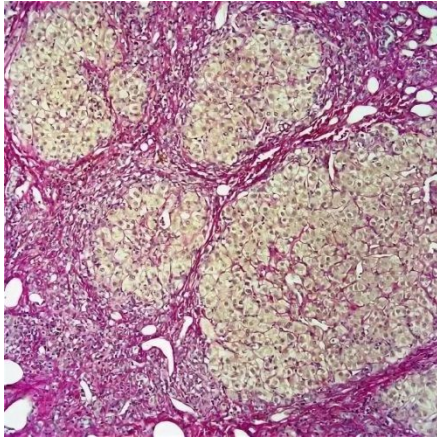


Рисунок 3. Фиброзные изменения

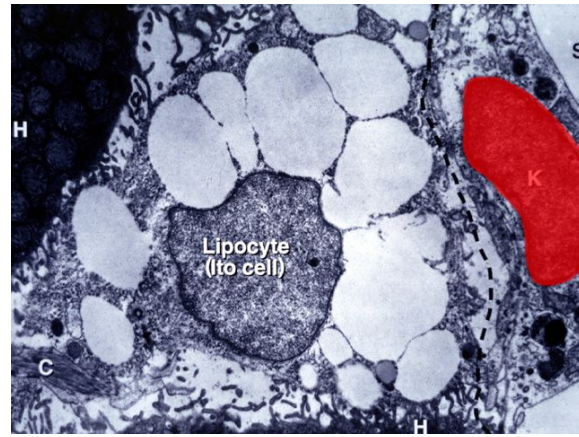


Рисунок 4. Клетки Ито

Исходом цирроза печени является смерть. Лечение цирроза нет. Единственное лечение – это трансплантация. Все, что можно сделать – это проводить симптоматический прием препаратов, которые не будут оказывать массивного токсического действия на печень.

С недавнего времени, на территории Российской Федерации проводят лечение вирусного гепатита С, что обозначает, что это уже не приговор, как был раньше. В группу по лечению данной болезни включены следующие схемы препаратов[5]:

1. Глицериновая кислота+ Фосфолипиды – 175мг + 325мг ежедневная доза
2. Гепатопротекторы: Эссенциале, Карсил и так далее.
3. «Золотой стандарт» 2-х фазной терапии: Альфа интерферон – 3 млн. ед. ежедневно («Реаферон – ЕС», «Роферон», «Интрон» и другие) + Рибавирин
4. 3-х фазная схема терапии: «Рифафирин» + Интерферон пролонгированного действия + Боцепривир(Телапревир) = 6 – 18 месяцев
5. Другие препараты, направленные на симптоматическое лечение.

На сегодняшний день разработаны и внедрены препараты по лечению гепатита С, полностью лишённые побочных эффектов и достигающие 99% эффективности в лечении. Подобные препараты начинают внедряться в России, но через покупки на иностранных рынках. К таким препаратам относятся[4.5]:

1. Ледипасвир – препарат, разработанный на территории Америки. В нашей стране используются более доступные дженерики (аналоги с точно таким же действующим веществом), которые можно приобрести из Индии:

- «Ледихеп»
- «Гепцинат ЛП»
- «Майхеп Лвир»
- «Ледифос»

2. Софосбувир – влияет непосредственно на протеазу вируса, тем самым нарушая его репликацию. Так же разработан на территории Америки. В России так же можно найти индийские дженереки:

- Гепцинат
- Софовир
- Вирсо

3. Велпатасвир. Новый препарат для этиологического лечения вирусного гепатита С, что делает препарат не эффективным против других штаммов, в отличие от вышеуказанных лекарств. Особенностью Велпатасвира является то, что он должен применяться только в сочетании с Софосбувиром. Препарат был разработан на территории Германии вместе с учеными из Соединенных Штатов Америки. Индийскими дженериками на территории России являются:

- Совихеп В
- Велософ
- Велпанат

Для таких препаратов существует определенная схема, при приеме которой достигается наилучшая терапия вирусного гепатита С. Наблюдается тенденция к отказу от приема интерферона:

1. Собосбуфир + Рибавирин – 12 недель без перерывов во днях.
2. Ледипасвир + Софосбувир – 12 - 24 недель в зависимости от степени пораженности печени
3. Велпатасвир + Софосбуфир – до 36 недель в зависимости от степени поражения печени вирусом и признаков цирроза печени. Были положительные тенденции к излечению в момент 25% поражения органа циррозом.

На территории Соединенных Штатов Америки схемами лечения для терапии гепатита С используются такие препараты[9]:

1. Софосбувир + Велпатасвир – в течение 12 недель
2. Глекапревир + Пибрентасвир – в течение 12 недель
3. Даклатасвир + Софосбувир – в течение 12 недель как альтернативный вариант лечения.

Изложенные схемы лечения используются для лечения вирусного гепатита С при наличии очагов цирроза печени.

В Соединенных Штатах Америки, где были разработаны непосредственно все вышеизложенные лекарства, уровень больных с гепатитом С не уменьшается, так как остается монополия фармацевтических фирм. В Российской Федерации подобные схемы лечения

пациентов с гепатитом С, основанные на индийских дженериках, сочетаются с вышеизложенными препаратами для поддержания иммунитета, общего метаболизма и нормальной функции печени.

На данный момент подобные схемы лечения используются только в высокотехнологических больницах, а пациенты могут получить помощь только по специальным федеральным программам лечения. Ежегодно, на территории России обновляются рекомендации по диагностике и лечению взрослых пациентов с гепатитом С [2].

Приведенные схемы лечения не используются в городах Крыма по причине отсутствия препаратов, неосведомлённости населения и медицинского персонала лечебно-профилактических учреждений. Наличие большого количества дженериков на фармакологическом производстве дает надежду на то, что лечение пациентов с гепатитом С будет доступно всем нуждающимся, включая маленькие города Крыма.

Список литературы

1. Здравоохранение в России. Статистический сборник. / Федеральная служба Государственной статистики Росстат. 2017г. Доступно по: http://www.gks.ru/free_doc/doc_2017/zdrav17.pdf
2. Ивашкин В.Т., Юшук Н.Д. Рекомендации по диагностике и лечению взрослых больных гепатитом С/ Состав рабочей группы Минздрава России и авторский коллектив/ Москва, 2017г. – 69с.
3. Лызииков, А.Н., Скуратов А.Г., Воропаев Е.В., Призенцов А.А. Роль стволовых клеток в регенерации печени и перспективы их использования в лечении печеночной недостаточности (обзор литературы). «Проблемы здоровья и экологии». 2013г. <https://cyberleninka.ru/article/n/rol-stvolovyh-kletok-v-regeneratsii-pecheni-i-perspektivu-ih-ispolzovaniya-v-lechenii-pechenochnoy-nedostatochnosti-obzor-literatury>
4. Морозов В.Г., Малова Е.С., Топорнина Л.М., Жаркова Е.В., Рыбкина А.А., Финько Л.Н., Калышенко А.М., Ткаченко П.Е., Ишмухаметов А.А. Острый гепатит С на фоне цирроза печени в исходе хронического гепатита с клинический случай Медицинский совет. 2017. № 20. С. 118-123.
5. Новые рекомендации в обновленном руководстве ВОЗ по скринингу, оказанию медицинской помощи и лечению лиц с хронической инфекцией гепатита С. Схема лечения гепатита с. Новые рекомендации в обновленном руководстве ВОЗ. 18 мая 2016г. <https://sof-dak.ru/posts/1983728>
6. Правдолюбова И.А. Морфологические и патогенетические особенности хронического НВЕАГ-негативного гепатита В и хронического гепатита С Медицинский академический журнал. 2013. Т. 10. № 3. С. 101-106.
7. Christoph G Dietrich Molecular changes in hepatic metabolism and transport in cirrhosis and their functional importance / Christoph G Dietrich, Oliver Götze, Andreas Geier // World J Gastroenterol. - 2016 Jan 7;22(1):72-88. doi: 10.3748/wjg.v22.i1.72.
8. Hamilton DJ. Development of Fibrous Tissue from the Hepatic Parenchyma in Cirrhosis of the Liver / Hamilton DJ.// J Anat Physiol. 2013 Jan;14(Pt 2):185-194.1
9. HCV Guidance: Recommendations for Testing, Managing, and Treating Hepatitis C. Available at: <https://www.hcvguidelines.org/treatment>
10. Parczewski M. Hepatitis C virus (HCV) genotype 1 NS5A resistance-associated variants are associated with advanced liver fibrosis independently of HCV-transmission clusters/ Parczewski M, Kordek J. and all // Clin Microbiol Infect. 2018 Jul 5. pii: S1198-743X(18)30493-2. doi: 10.1016/j.cmi.2018.06.028. [Epub ahead of print]
11. Wen-Ce Zhou. Pathogenesis of liver cirrhosis / Wen-Ce Zhou, Quan-Bao Zhang, Liang Qiao // World J Gastroenterol. 2014 Jun 21;20(23):7312-24. doi: 10.3748/wjg.v20.i23.7312.